Neue Untersuchungen

über die

pathologische Anatomie

der

Rinderpest

von

Joseph Ravitsch.

Magister der Thierheilkunde, ausserordentlichem Professor am Veterinairinstitute der K. Medico-chirurgischen Akademie zu St. Petersburg.

Mit 2 Tafeln Abbildungen.

Berlin, 1864.

Verlag von August Hirschwald,

Unter den Linden, 68.

(Separat-Abdruck aus dem dritten Hefte des Magazins für Thierheilkunde, Bd. XXX.)

Den 13. Juni 1863 erhielt ich von dem beim Ministerium des Innern Allerhöchst zur Verbesserung des Veterinairwesens in Russland gegründeten Comité den Auftrag, nebst Herrn Professor Jessen aus Dorpat in den Impfinstituten des Comités (am Salmy'sche im Orenburgschen und in Bandarewka im Cherson'schen Gouvernement) die Leitung einer Commission von mehreren Veterinairärzten zu übernehmen, deren Aufgabe weitere Versuche über die Impfung der Rinderpest war. Es war längst schon mein heissester Wunsch gewesen, die pathologische Anatomie der Rinderpest in den Steppen selbst studiren zu können. Mit Freude ergriff ich also diese Gelegenheit und reiste auch den 20. Juni mit meinem hochgeachteten Reisegefährten, dem Herrn Professor Jessen nach Orenburg ab, wo wir den 4. Juli anlangten. Es braucht wohl nicht gesagt zu werden, dass wir gleich nach unserer Ankunft ans Werk gingen und die Impfungsversuche anfingen. Leider misslangen dieselben aus Mangel an Impf-

materie bis zum 18. d. M., wo die erste Erkrankung sich zeigte. Musste ich nun mit meinen Untersuchungen der Rinderpest etwas warten lernen, so wurde ich dafür mit einer Gelegenheit belohnt, die Maul- und Klauenseuche beim Rinde in einer wohl selten vorkommenden Gestalt kennen zu lernen. Dieselbe bot nämlich im Anfange eine solche frappante Aehnlichkeit mit den in den Steppen vorkommenden leichten Graden der Rinderpest, dass die Commission Anfangs im Zweifel über die Natur der Krankheit war. Die weitere Entwicklung derselben stellte aber die Maul- und Klauenseuche so evident heraus, dass kein Missgriff mehr geschehen konnte.

Den 18. Juli fingen also die Impfungsversuche an mehr positive Resultate zu bieten und damit fingen auch meine Untersuchungen an. Dieselben sind an 27 Leichen gemacht worden und zwar mit der möglichsten Minutiösität.

In Bondarewka war der Zufall mir (nicht aber den Impfungsversuchen) günstiger, wir trafen nämlich dort die natürliche Rinderpest in einem Theile der für die Versuche bestimmten Heerde an. Ich hatte also die beste Gelegenheit, die anatomischen Veränderungen der geimpften Rinderpest mit denen der natürlichen zu vergleichen. Dann war es in diesem Orte mir möglich, einige der erkrankten Thiere in den verschiedenen Stadien der Krankheit erschlagen zu lassen, um die Entwicklung derselben studiren zu können.

Somit war unsere Reise nach den Steppenländern nicht ohne Erfolg geblieben, denn ausser den erhaltenen Resultaten in Betreff der Rinderimpfung, habe ich auch nicht minder wichtige Daten für die pathologische Anatomie derselben erhalten, die ich auch meinen geachteten Collegen im Auslande mittheilen will.

Die Rinderpest hat in der letzteren Zeit eine besondere Aufmerksamkeit des thierärztlichen Publikums auf sich ge-

wendet, in Folge des häufig gewordenen Auftretens derselben in Oesterreich, wobei bei den jetzigen sehr erleichterten Viehtransporten eine Verbreitung dieser Krankheit auch im Süden Europas zu befürchten sei.

Man hat von jeher mit Recht aus Russland als Hauptquelle der Rinderpest nähere Auskunft über das Wesen und die Natur derselben erwartet. Leider war aber bis zum letzten Decennium das Niveau des thierärztlichen Wissens in diesem Lande, ausser einzelstehenden Persönlichkeiten, in toto nicht so hoch, um dem Auslande gründliche Forschungen über diesen Gegenstand bieten zu können. Und so sind im ganzen Verlaufe der Zeit nur zwei lesenswerthe Abhandlungen über die Rinderpest aus Russland in der deutschen Veterinair-Literatur bekannt geworden, ich meine nämlich die frühere Schrift Jessen's und die von Haupt. Beide aber sind leider in der russischen Sprache unbekannt geblieben. Andere in der letzteren erschienene Abhandlungen über diese Krankheit stellen entweder nur Wiederholungen dessen vor, was in der ausländischen Literatur über diesen Gegenstand veröffentlicht wurde, oder sie enthielten nur alte unbegründete Traditionen, welche leider noch heutzutage im Auslande für reine Beobachtungen herausgegeben werden. Erst mit dem Anfange der Impfungsversuche im Jahre 1853 wurde der Geist der Beobachtung in Betreff dieser mit Recht die Plage Russlands genannten Krankheit rege. Und mögen nun diese Versuche auch die ungünstigsten Resultate haben, so kann und wird Niemand das eminente Verdienst Jessen's ablengnen, der mit der Anregung dieser Versuche auch die weitere Forschung über die anatomischen Veränderungen, welche diese Krankheit charakterisiren, hervorgerufen hat. Schon im Anfange des vergangenen Decenniums sind bereits in der russischen Literatur einige lesenswerthe Abhandlungen über die Rinderpest erschienen; sie wurden

aber alle von der im Jahre 1862 von Brauell veröffentlichten Untersuchung über die pathologische Anatomie derselben verdrängt. Diese tüchtige Arbeit hat ihr Entstehen den Impfungsversuchen, in deren Anstalt (in Bondarewka) sie auch erzeugt wurde, zu verdanken. Und ist auch die Tendenz der vorliegenden Abhandlung, die Unrichtigkeit der von Brauell erhaltenen Resultate durch Thatsachen darzuthun, so muss ich doch der Wahrheit gemäss diesem unermüdlichen Forscher das Verdienst zuerkennen, dass er der erste war, welcher die Exsudationslehre in der Rinderpest umgestossen hat und auf schon gebahntem Wege war es mir natürlich leichter, die Sache weiter zu verfolgen.

Ich will also dem geneigten Leser das Ergebniss meiner fünfmonatlichen eifrigen Arbeit am Mikroskope darstellen, deren Resultate in der russischen Sprache breiter schon veröffentlicht sind.

Was nun den Modus meiner Untersuchungen betrifft, so habe ich dieselbe sowohl an frischen, wie auch an gehärteten Präparaten gemacht. Letztere sind in Lösungen von Chromsäure und chromsaurem Kali, wie auch in Alkohol gehärtet worden und die feinen Schnitte in Karminlösung gefärbt.

St. Petersburg, den 1./12. Mai 1864.

Magister **Joseph Ravitsch.**

I. Die herrschenden Lehren über die Genese der Rinderpest.

Es liegt gewiss nicht in meiner Absicht, hier alle jene Schriftsteller anzuführen, welche seit langer Zeit über die Rinderpest geschrieben haben, obwohl ein kurzer Ueberblick dieser sehr reichen Literatur von grossem Interesse wäre. Denn müsste man bei einem solchen Ueberblicke auch manchen Namen aus dem Reiche der Schatten hervorrufen, um denselben wieder und auf ewig in die Letha versinken zu lassen, so würde doch eine solche Arbeit uns ein Abbild der langsamen Entwickelung unserer Wissenschaft überhaupt, wie auch insbesondere unserer Kenntnisse der Rinderpest dargestellt haben. Sie hätte uns gezeigt, wie lange und hartnäckig der Kampf war, den die Wissenschaft mit dem Aberglauben fechten musste, um rationelle Begriffe von dieser wie von anderen Thierkrankheiten erhalten und verbreiten zu können.

Da ich aber hier nicht eine Geschichte der Veterinairmedicin schreiben will, so muss ich auf diese Arbeit verzichten und des Lesers Aufmerksamkeit nur auf jene Begriffe wenden, die in der Veterinair-Literatur über die Rinderpest in der neueren Zeit aufgestellt worden sind.

Wie bekannt, war Hildebrand der erste, welcher im 12. Jahre dieses Jahrhunderts die Identität der Rinderpest mit dem Typhus abdominalis des Menschen ausgesprochen hat, eine Meinung, die bald fast von allen Thierärzten adoptirt wurde. Zwar wurde noch in vielen Handbüchern von Entzündungen der Därme und des Labes bei der Rinderpest gesprochen, immerhin aber wurde diese Krankheit als Typhus abdominalis anerkannt. Ja im Jahre 1846 trat Spinola gegen die Vereinigung dieser beiden, seiner Meinung nach entgegengesetzten Begriffe von Typhus und Entzündung in der Rinderpest auf. Fest

an dem traditionellen Begriffe vom Wesen der Entzündung: als eine hyperinotische Blutdyscrasie haltend, konnte dieser namhafte Pathologe unmöglich die Gegenwart des entzündlichen Prozesses bei der Rinderpest zulassen, wo er immer im Gegentheil eine hypinotische Blutmischung fand. Seine Untersuchungen haben ihn aber von der unleugbaren Aehnlichkeit der Rinderpest mit dem Typhus abdominalis des Menschen überzeugt.

Diese Aehnlichkeit wurde, und zwar mehr auf anatomischem Grunde auch von Bochdaleck, Seer und Müller behauptet, die in der Rinderpest dieselbe Schwellung und Verschwärung der Peyer'schen und solitären Follikel im Darme gefunden haben wollen, wie sie beim Typhus des Menschen auftreten. Es schien also die besagte Identität ausser allem Zweifel gestellt worden zu sein.

Es sollte aber diese Theorie das Missgeschick mancher anderen Theorien theilen, die selten ihre Erzeuger überleben. Schon im Jahre 1851 wurde dieselbe von Röll verworfen.

Dieser auf dem Gebiete der Zoopathologie hochgestellte Lehrer erklärte sich auf seine eigenen vielfältigen Untersuchungen berufend, die Rinderpest für einen krupös-exsudativen Prozess, der je nach der Dauer der Seuche und nach der Körper-Constitution der erkrankten Thiere bald in Gestast fester faserstoffiger Platten auf den Schleimhäuten der Verdauungs- und Respirations-Organe, bald mehr als zerfliessende, die Gewebstheile zerstörende Ausschwitzungen auftreten. Bald darauf bekehrte sich die gesammte Wiener Thierarzneischule zu dieser Exsudationslehre, die auch in vielen anderen Orten Eingang gefunden hat. Zwar hat Dr. Weber schon im Jahre 1852 Röll widersprochen und die typhöse Infiltration unabhängig von dem krupös-exsudativen Prozess bei der Rinderpest behauptet; ebenfalls hat Spinola in seiner speciellen Pa-

thologie im Jahre 1858 dasselbe behauptet, was er im Jahre 1846 gesagt hat, nämlich, dass bei der Rinderpest von keiner Entzündung die Rede sein kann. Er ist dagegen jener Ansicht, dass diese Krankheit ihren Ursprung in einer Blutdyscrasie habe, welche das Fieber hervorrufe und dieses seinerseits als Localisation die anatomischen Störungen im Darmkanale hervorbringe, (Spec. Path. u. Th. S. 310), treu geblieben.

Indessen hat dieser Widerspruch Spinola's, der beiläufig gesagt, zur selben Zeit gegen die Lehre Röll's erhoben wurde, als grade über die Berliner Thierarzeneischule die mächtige Stimme der neuen Lehre Virchow's schon ertönte, wenig Eindruck gemacht, denn bereits hatte die Crasenlehre ihre Anhänger auch in der Thierheilkunde mehr und mehr zu verlieren angefangen.

Gewichtiger sollte aber der Einwurf Brauell's gegen die Exsudationstheorie sein. Dieser berühmte Forscher hat nämlich in demselben Jahre die sogenannten Exsudationsplatten in Maul- und Rachenhöhle bei der Rinderpest untersucht und gefunden, dass dieselben nur aus Epithelialzellen und ihrem Detritus bestehen. Allein auch dieser Einwurf war noch nicht kräftig genug, um die Lehre Röll's umstossen zu können. Nun aber erschien im Jahre 1862 die neuere Arbeit Brauell's, in der der Verfasser die Resultate seiner im Impfinstitute zu Bondarewka (im Chersonschen Gouvernement) vielfältigen Untersuchungen veröffentlicht hat. Diese Resultate sollten die Exsudationstheorie völlig umwerfen und vernichten. Sie sind folgende:

A. Die natürliche Rinderpest.

1. Das Epithel der Schleimhaut des Digestionsapparats wird abgestossen. Kein Theil des letztern ist vor diesem Verluste geschützt, am wenigsten die Maulhöhle, der

Rachen, der Schlund, der dritte und vierte Magen und der Darmkanal, am meisten die beiden ersten Magen-Abtheilungen.

II. An der Schleimhaut der Lippen, zuweilen auch am Zahnfleisch (und am Flotzmaul) schwindet das Epithel nur an kleineren begrenzten Stellen, in anderen Gegenden des Nahrungsschlauches wird es in grösseren Strecken oder überall abgestossen.

III. Während und wahrscheinlich schon vorher, bevor das Epithel sich ablöst, fällt es der Fettmetamorphose anheim und wird dadurch wenigstens zum Theil in Molekularmasse verwandelt. Im Darmkanal konnte zwar dieser Zerfall nicht beobachtet werden, weil hier das Epithel stets vollständig verschwunden war; es lässt sich aber im Darm derselbe Prozess voraussetzen, welcher an den übrigen Partien des Nahrungsschlauches beobachtet wurde.

IV. In den Schleimdrüsen der Maul- und Rachenschleimhaut findet gleichzeitig mit dem Zerfall des Epithels (vielleicht und wahrscheinlich auch schon vorher) Neubildung von Zellen statt, in den Schleimdrüsen des vierten Magens und Dünndarms Zellenwucherung, welche zwar erst nach Entfernung des Epithels beobachtet wurde, wahrscheinlich aber schon früher beginnt.

Die hervorragenden Zellen zerfallen über kurz oder lang in Molekularmasse, nachdem sie eine Zeit lang plattenartig die Schleimhaut bedeckt haben.

V. In der Schleimhaut der Unterlippe findet häufig partielle, auf kleine Stellen begrenzte, numerische Hyperplasie der Formelemente des Bindegewebes statt, durch welche die linsengrossen, so genannten Knötchen hervorgebracht werden.

VI. Die Schleimhaut der Maul- und Rachenhöhle des vierten Magens und Dünndarms zerfällt zuweilen an einzelnen, bald kleineren, bald grösseren begrenzten Stellen

eben so, wie das Epithel in Molekularmasse und erleidet dadurch scharf begrenzten Substanzverlust (hämorrhagische Erosionen und Geschwürflächen der Autoren), oder sie zerfällt in grössere, nicht scharf begrenzte Ausdehnung im Dünndarm.

VII. Die in der Schleimhaut des vierten Magens sich entwickelnden follicularigen Knötchen, so wie die aus denselben entstehenden sogenannten Geschwüre, verdanken der Zellenwucherung ihr Dasein.

VIII. In den Solitärfollikeln des Dünndarms findet Zellenwucherung statt, welche mit wenigstens theilweisem Zerfall der Formelemente endigt. Die sogenannten plastischen Gerinnungen und croupösen Exsudate auf den Follikeln und die Geschwüre der Solitärfollikel, welche von den Autoren beschrieben worden, verdanken der Zellenwucherung ihren Ursprung.

IX. Zuweilen nehmen die Blutgefässe der Solitärfollikel an dem Zerfall der Formelemente der letzteren Theil, wodurch wahrscheinlich die Extravasate in den Follikeln bedingt werden, welche man zuweilen beobachtet.

X. In den Peyer'schen Follikeln findet derselbe Proeess wie in den Solitärfollikeln statt, die Zellenwucherung ist aber bedeutender, als in den letzteren.

XI. Das Epithel der Schleimhaut der Respirationsorgane wird abgestossen.

XII. In den Schleimdrüsen der Schleimhaut der Respirationsorgane findet Zellenwucherung statt, zugleich aber auch, was Brauell ergänzend zufügt, Wucherung der Formelemente des Bindegewebes der Schleimhaut, und verdanken die der letzteren aufgelagerten Massen diesem Wucherungsprocesse ihren Ursprung. Der Zerfall der letzteren ist das Ende des Vorgangs.

XIII. Die Schleimhaut der Respirationsorgane zerfällt

zuweilen an einzelnen scharf begrenzten Stellen und erleidet dadurch Substanzverlust.

XIV. Exsudate kamen nie und nirgends vor.

B. Durch Impfung erzeugte Rinderpest.

XV. Mag der Verlauf der Krankheit noch so gutartig gewesen sein, so dass während des Lebens nur unbedeutende, kaum auf Rinderpest hinweisende Symptome bemerkbar waren, so finden sich dennoch gewisse, derselben eigenthümliche, pathologisch-anatomische Veränderungen.

XVI. Der durch Impfung erzeugten Rinderpest liegen im Wesentlichen dieselben Processe zu Grunde, wie der natürlichen, aber bei mildem Charakter der Krankheit in geringer Ex- und Intensität.

So kam die Ablösung des Epithels der Schleimhaut des Digestionsapparats nur an einzelnen Stellen im Darmkanal und in dem Respirationsorgane gar nicht vor; eben so wenig eine Zellenwucherung in den Schleim- und Schlauchdrüsen, welche zu plattartigen Auflagerungen geführt hatte und die Zellenwucherung in den solitären und Peyer'schen Follikeln war viel unerheblicher, als in der natürlichen Rinderpest. (Virchow gesteht aber auch die Möglichkeit des Vorkommens viel ex- und intensiverer Veränderungen auch bei der geimpften Rinderpest zu.)

XVII. Mit der Zellenwucherung in den Follikeln geht (wie bei der natürlichen Rinderpest) ein Zellenreichthum in den homologen Mesenterialdrüsen parallel.

XVIII. Die auf der Haut erscheinenden Knötchen verdanken ihre Entstehung einer örtlich, auf kleine Stellen beschränkten Wucherung von Epidermzellen, von welchen die tieferen kurz oder lang zerfallen und das Ablösen der Knötchen bewirken.

XIX. Die obere Schicht der Haut, so wie sie von

jenen Knötchen bedeckt ist, zerfällt zuweilen ebenfalls in Molekularmasse.

XX. Constant in den Seitenventrikeln des Gehirns, häufig auch unter der Arachnoidea des grossen Gehirns, findet sich Transsudat.

Der geehrte Verfasser sagt nun, dass er auf Grundlage dieser Resultate seiner Untersuchungen die Rinderpest als einen Krankheitsprocess bezeichnen könnte, welcher auf Desquamation des Epithels der Schleimhäute des Digestions- und Respirations-Apparats (oder der Schleimhäute überhaupt, wie er ferner bemerkt), auf Zellenwucherungen in den Schleim- und Schlauchdrüsen, so wie in den Follikeln und auf der Haut mit nachfolgendem völligen oder partiellen Zerfall derselben Formelemente, welche durch Wucherung entstanden und aus Theilen des Gewebes der genannten Schleimhäute und der Haut beruht. Er finde aber, dass das vermeintliche Recht die pars pro toto nehmen zu können, ein der Wissenschaft verderbliches Unrecht sei.

Bei aller Hochachtung, die ich diesem für die Beförderung der Veterinär-Medicin in unserem Lande so viel verdienten Forscher immer und überall zolle, muss ich doch in diesem Gegenstande ihm entgegentreten, denn meine Untersuchungen, die ich sowohl in Bandarewka, wie auch am Salmysche an mehr als 44 Leichen gemacht habe, haben ganz andere Resultate geliefert, und da diese Untersuchungen in zwei von einander weit entfernten Gegenden im Osten und Süden unseres grossen Reiches und dazu an Thieren verschiedener Racen angestellt worden sind, so glaube ich den durch dieselben erhaltenen Resultaten einiges Gewicht beilegen zu dürfen.

Zuerst muss ich aber dem Professor Brauell in dem 15. Punkte seiner Resultate beistimmen, nämlich, dass man gewisse, mehr oder weniger ausgesprochene, der Rinder-

pest eigenthümliche Ernährungsstörungen auch schon bei solchen kranken Thieren finde, die nach der Impfung der Rinderpest (und nach meinen Beobachtungen auch nach der natürlichen Ansteckung derselben) kaum bemerkbare Symptome dieser Krankheit geäussert haben. Ich habe in Bandarewka zu diesem Zwecke einige sowohl durch Impfung, als durch natürliche Ansteckung unlängst erkrankte Thiere tödten lassen und fand in denselben ziemlich bedeutende Ernährungsstörungen, obwohl diese Thiere am Leben ausser den so genannten Knötchen und Erosionen an der Maulschleimhaut nur leichte Störungen des Allgemeinbefindens gezeigt haben.

Da nun die vorliegende Abhandlung in vieler Beziehung gleichsam als Antithese der Brauell'schen Schrift dienen soll, so will ich auch die Resultate meiner Untersuchungen in derselben Ordnung angeben, in welcher die Resultate dieses berühmten Forschers aufgestellt worden sind.

2) Die Schleimhaut der Maulhöhle.

Man hat in der neueren Zeit in Russland auf Ernährungsstörungen dieser Schleimhaut ein besonderes Gewicht gelegt und dieselbe zu den pathognomischen Kennzeichen der geimpften Rinderpest gezählt. Ich habe aber schon früher in einer Kritik der Impfversuche bemerkt, dass dieses mit Unrecht geschah, denn diese Ernährungsstörungen fehlten in vielen Fällen der beschriebenen geimpften Rinderpest ganz.

In Bandarewka und am Salmysche habe ich mich nun zwar davon überzeugt, dass der Mangel dieser Ernährungsstörung sowohl bei der geimpften, als bei der natürlichen Rinderpest wohl zu den seltenen Fällen gehört; ich habe ferner, wie ich eben schon bemerkt habe, bedeutende Ernährungsstörungen im Darmkanale und in anderen Orga-

nen auch bei solchen Thieren schon gefunden, welche am Leben ausser den Veränderungen der Schleimhaut in der Maulhöhle keine sichtbare, der Rinderpest eigenthümliche Kennzeichen gezeigt haben. Dennoch kann ich nicht jener Meinung beistimmen, welche den sogenannten Knötchen oder Platten auf der Schleimhaut des Zahnfleisches oder der Lippen einen besonderen diagnostischen Werth beilegen, denn erstens fehlten sie, wie gesagt, in einigen Fällen ganz, zweitens aber haben wir am Salmysche bei der Maul- und Klauenseuche völlig ähnliche Knötchen und Platten auf den angegebenen Stellen der Schleimhaut gesehen, welche (Knötchen) durch ihre frappante Aehnlichkeit mit den bei der Rinderpest beobachteten die Diagnose der Krankheit Anfangs auch wirklich sehr erschwert haben.

Ich habe die Ernährungs-Störungen der Schleimhaut in der Maulhöhle in folgender Gestalt beobachtet:

Am 3 — 4. Tage nach der Impfung zeigte sich gewöhnlich eine mehr oder weniger starke Injection der Schleimhaut am Zahnfleische der Schneidezähne und der Unterlippe. Am 5 — 6. Tage erschienen unter dem Rande des Zahnfleisches, seltener auf der Schleimhaut der Unterlippe härtliche, Mohn- oder Hirsekörner grosse Knötchen, welche am folgenden, nicht selten aber schon an demselben Tage im Centrum erweicht und in eine gelblich-weisse, fettige Masse verwandelt wurden, nach deren Entfernung kleine runde Vertiefungen entstanden, deren Grund mit einer eiterähnlichen Masse bedeckt war. Am 8 — 9. Tage nach der Impfung zeigte sich die Schleimhaut des Zahnfleisches und der Lippen stellenweise vom Epithel völlig entblöst und statt dessen mit einem gelblich-grauen Schleim oder mit graulich-gelben, mehr oder weniger festen und dicken, speckartigen Platten bedeckt. Eben solche Veränderungen fanden sich in vielen Leichen auch auf der

Schleimhaut des harten Gaumens und an den Rändern der Zunge.

Bei einem durch natürliche Ansteckung erkrankten Stiere erschienen die Knötchen erst am 8. Tage nach der stattgefundenen Ansteckung.

Bei einigen Thieren, welche theils an geimpfter, theils aber an natürlicher Rinderpest zu Grunde gingen, fanden sich auf der Schleimhaut der Lippen und der Unterfläche der Zungenspitze kleine, gelbe Flecken, welche aus einer festen, im Gewebe eingelagerten Masse bestanden.

Die mikroskopischen Untersuchungen dieser Ernährungsstörungen ergaben nun Folgendes:

a) Die härtlichen Knötchen bestanden in den oberen Schichten aus noch unveränderten Epithelzellen, in den mittleren Schichten dagegen enthielten diese Zellen 1) sehr grosse Kerne, meistens mit 3 Kernkörperchen und 2) waren viele derselben mit vielen dunkeln Körnern gefüllt, welche weder durch Essigsäure, noch Kalilösung zum Verschwinden gebracht werden konnten und in Karminlösung ungefärbt blieben. Die unteren Schichten bestanden aus ziemlich grossen, runden, körnigen Zellen mit einem grossen Kerne und meistens 3 Kernkörperchen. Bei einigen kam der Kern erst nach Zusatz von Kalilösung oder Färbung mit Karmin zum Vorschein. In anderen wieder war kein Kern auch nach der Einwirkung dieser Reagentien zu sehen und die Zelle bestand nur aus einem Haufen Molekularkörnern. Die Zahl solcher Elemente vermehrt sich bedeutend in den tiefsten Schichten; zugleich aber erschienen neben denselben eine grosse Zahl kleiner, runder, körniger Zellen von der Grösse der Eiterkörperchen mit 1 bis 3 kleinen Kernchen. Viele derselben waren schon im Molekularzerfalle begriffen.

Endlich enthielten diese tiefsten Schichten der Knötchen noch viele freie oder verschiedenartig gruppirte Molekularkörnchen.

b) Die speckartigen Platten bestanden grösstentheils nur aus Molekularkörnern und freien, gewöhnlich drei Kernkörperchen enthaltenden Kernen der Epithelzellen. Ganze Epithelzellen kamen in denselben nur in sehr geringer Zahl und meistens nur in den oberflächlichen Schichten vor; dagegen trafen sich in den unteren Schichten einige noch erhaltene kleine runde Zellen. Beide Zellenarten aber waren mit Molekularkörnern gefüllt.

c) Der gelblich-graue Schleim, welcher die entblössten Stellen der Schleimhaut bedeckte, enthielt ausser freien Molekularkörnern auch polygonale und runde (grosse und kleinere) Zellen, welche meistens dem Molekularzerfall anheim gefallen sind.

d) Das Gewebe der Schleimhaut unter den härtlichen Knötchen war meistens sehr verdickt, mit vielen Capillar-Extravasaten und zeigte an seinen Schnitten eine sehr intensive Proliferation der Bindegewebskörperchen, welche bedeutend vergrössert, meistens zwei oder mehrere Kerne enthalten und stellenweise von Haufen kleiner, runder, 1 — 3kernigen Zellen auseinander gedrängt sind. An den oberen Schichten ist die Zahl der letzteren bedeutend vermehrt; zugleich aber tritt auch der Zerfall derselben in Molekularmasse mehr und mehr hervor.

Unter den speckartigen Platten und noch mehr auf den vom Epithel entblössten und erodirten Stellen war der Molekularzerfall noch deutlicher ausgesprochen und reichte auch tiefer in die unteren Schichten hinein.

Die gelben Flecken bestanden nur aus Molekularmasse, welche die ganze Dicke der Schleimhaut, ja oft

auch die Submucosa einnahm. In dieser Masse konnte man noch durch Karminfärbung hin und wieder dunkele Conturen der dagewesenen Gewebselemente und auf sehr feinen Schnitten auch Spuren von runden Zellen erblicken.

Das Gewebe um diese Flecke stellte eine intensive Proliferation der Bindegewebs-Körperchen und eine mehr oder weniger ausgesprochene Infiltration mit runden, kleinen, 1–3kernigen Zellen vor, welche am Rande der Flecken meistens schon dem Molekularzerfall anheimfielen.

3) Die Schleimhaut der Zungenwurzel und der Rachenhöhle.

Die Veränderungen der Schleimhaut dieser Theile gehörten zu den constantesten Ernährungsstörungen, welche ich bei der Rinderpest gefunden habe. Unter mehr als 40 Sectionen kam nur ein einziger Fall vor, in welchem diese Ernährungsstörung gefehlt hat. — Dieselbe bestand in Folgendem:

Die Schleimhaut der genannten Theile war mit einem dicken, sehr klebrigen und zähen Schleime überzogen, welcher folgende Elemente enthielt:

1) Epithelzellen in allen Phasen ihrer Veränderung, wie wir sie in den Knötchen und den Platten auf der Maulschleimhaut gesehen haben.

2) Runde, kleine, meistens körnige Zellen mit einem oder zwei bis drei kleinen Kernchen.

3) Freie Kerne mit 3 Kernkörperchen und

4) Freie oder in Gruppen zusammengehäufte Molekularkörner.

Nach Entfernung des Schleimes vermittelst des Messerstiels oder Abwaschen der Schleimhaut in kaltem Wasser erschien dieselbe vom Epithel entblösst, stark geröthet und geschwellt und auf der Oberfläche uneben, gleichsam wie

angefressen und stellenweise mit festen Platten von verschiedener Dicke und Grösse bedeckt. Zwischen diesen Platten waren immer begrenzte, mehr oder weniger tiefe Substanzverluste in Gestalt kleiner, runder, mit einer eiterähnlichen Masse gefüllter Grübchen zu sehen.

Feine, durch die ganze Dicke der Schleimhaut und der Submucosa gemachte Schnitte zeigten ausser der sehr starken Capillarinjection und einer sehr ausgesprochenen Schwellung der Bindegewebskörperchen mit Kernvermehrung in denselben, noch eine intensive Infiltration des Gewebes mit runden, kleinen Zellen, die ganz den Habitus und die Eigenschaften der Lymphkörperchen hatten. Diese Zellen lagen bald zerstreut zwischen den Bindegewebskörperchen, bald aber in mehr oder weniger grossen Haufen gruppirt. In den oberen Schichten der Schleimhaut waren diese Elemente meistens schon dem Molekularzerfall anheim gefallen.

Die Schleimdrüsen waren meistens wenig verändert und ihre Bläschen und die Ausführungsgänge hatten gewöhnlich ihre normale Grösse und ihr Epithel noch behalten; in einigen Fällen aber waren dieselben mit freien, 3 Kernkörperchen enthaltende Kernen und Molekularkörnern gefüllt.

Auf solchen Schnitten, welche durch die oben erwähnten grübchenartigen Substanzverluste gemacht worden sind, stellten dieselben kraterartige Vertiefungen vor, welche nicht selten bis zu den Muskeln reichten und mit einer hellen, kernigen, 1 — 3 kernhaltende Zellen gefüllt waren. Im Grunde dieser Vertiefungen lagen noch Reste von elastischen Fasern und einige Bindegewebskörperchen. Die Wände des Kraters waren der Oberfläche zu nicht selten noch mit einer dünnen Epithelschicht bedeckt. Das Gewebe um diesen Krater war mit den beschriebenen kleinen, runden Zellen infiltrirt, welche im Zerfall waren,

oder wenigstens mit vielen Körnern gefüllt waren, so dass ihre Kerne nur nach Färbuug in Karminlösung sichtbar wurden.

Noch deutlicher aber konnte man diese Ernährungsstörung auf horizontalen Schnitten sehen, welche an, in Chromsäurelösung gehärteten Stücken gemacht worden sind. Solche feine, in Karminlösung gefärbte Schnitte stellten folgendes Bild dar. In den mehr oder weniger grossen Massen der bedeutend geschwellten Bindegewebskörperchen lagen viele freie Kerne und kleine runde 1—3 kernige Zellen haufenweise eingebettet. Auf einigen Stellen aber erreichten diese Haufen einen bedeutenden Umfang und bildeten in ihrem Centrum runde oder ovale leere Ringe oder helle Flecken, die eine feinkörnige Masse und viele freiliegende runde Zellen, meistens schon im Zerfall der Molecularen enthielten. In den oberflächlichen Schichten waren einige dieser Ringe und Flecken von einem Kreise Epithelzellen noch umgeben, diese verloren sich aber bald in den folgenden Schichten. — In manchen Stellen sah man in den Ringen Ueberbleibsel von Fasern, an welchen einige Bindegewebskörperchen lagen.

Neben diesen mehr oder weniger grossen Flecken oder Ringen waren noch andere viel kleinere, welche meistens noch ihr Epithel und eine körnige Masse, hin und wieder aber auch freie Kerne enthielten Diese waren quer durchschittene Ausführungsgänge der Schleimdrüsen, während jene Querschnitte der beschriebenen kraterförmigen Substanzverluste der Schleimhaut darstellten. Eine Verwechselung beider, zu der ich Anfangs selbst verleitet wurde, war bei genauer Untersuchung unmöglich; denn erstens hatten die Querschnitte der Ausführungsgänge eine mehr oder weniger dicke bindegewebige Hülle mit vielen elastischen Fasern, die Querschnitte der Krater aber waren von einem Netze der Bindegewebskörperchen umgeben, in

denen sehr grosse Maschen-Haufen runder Zellen eingebettet waren; zweitens waren die Querschnitte der Ausführungsgänge bis zu ihrem Ende meistens mit Epithelzellen ausgepflastert, oder enthielten wenigstens freie Epithelkerne, niemals aber runde Zellen. Die Querschnitte der kraterförmigen Substanzverluste hatten nur in einigen Fällen und nur in den obersten Schichten Epithel. Drittens lagen in den mehr tiefen Schnitten die Querdurchschnitte der Ausführungsgänge entweder in der Mitte oder an der Seite von Bläschengruppen, während um den Kratern diese letzteren fehlten. Viertens endlich reichten die Querdurchschnitte der Ausführungsgänge nur bis zu einer gewissen Tiefe der Schleimhaut, die Krater aber gewöhnlich bis in die Submucosa und nicht selten auch bis zur Muskelschicht.

Es konnte also kein Zweifel obwalten, dass wir in den kraterförmigen Vertiefungen der Schleimhaut Substanzverluste des Gewebes derselben vor uns hatten, welche in einigen Fällen noch Reste der destruirten Elemente enthielten. Es handelt sich nun darum zu bestimmen, von welcher Natur diese Elemente waren. Wenn wir nun die völlige Identität der in diesen Vertiefungen gefundenen, noch erhaltenen Zellen mit jenen Zellen-Massen, welche das Gewebe um diesen Krater infiltrirt haben, beachten, wenn wir ferner bedenken, dass diese Zellenmassen um den Krater immer stark angehäuft waren und an den Rändern der letzten grösstentheils schon dem Molekularzerfalle anheimfielen, so glaube ich, wird man wohl schwer daran zweifeln können, dass wir hier ursprünglich mit einer in- und extensiven Zellen-Proliferation und zwar der lymphoiden Körper, welche vormals an diesen Stellen der Schleimhaut in Gestalt der sogenannten Follikeldrüsen enthalten sind, zu thun haben, und dass der schnell eintretende Molekularzerfall dieser Zellenhaufen

eben jene Substanzverluste hervorbringe. Wir werden später sehen, dass wir denselben Prozess auch in der Schleimhaut des Darms antreffen. Immerhin kann ich nach meinen Untersuchungen unmöglich nur eine oberflächliche, meistens auf die Epithelschichte sich nur begrenzende Ernährungsstörung der beschriebenen Schleimhäute zulassen; im Gegentheil habe ich stets die beschriebene Zelleninfiltration und den Moleculardetritus schon bei den, dem äusseren Ansehen nach leicht erkrankten Thieren gefunden. Und ich kann mit den Resultaten der Untersuchung Branell's in dieser Beziehung nur darin einverstanden sein, dass man weder in den Knötchen der Maulschleimhaut noch in den Platten auf derselben und in der Rachenhöhle irgend ein amorphes Exsudat finde, sondern Zellen und den Detritus derselben vor sich habe, muss aber diesem Forscher gradezu widersprechen, wenn er in der angeführten Schrift (S. 55) behauptet: „in den Schleimdrüsen der Maul- und Rachenschleimhaut finde gleichzeitig mit dem Zerfalle des Epithels (vielleicht und wahrscheinlich schon früher) Neubildung von Zellen statt, welche kurz oder lang in Molekularmasse zerfallen, nachdem sie eine Zeit lang plattenartig die Schleimhaut bedeckt haben; ferner dass in der Schleimhaut der Unterlippe (nur) häufig partielle, auf kleine Stellen begrenzte, numerische Hyperplasie der Formelemente des Bindegewebes stattfinde, durch welche die linsengrossen Knoten hervorgebracht worden, und endlich, dass die Schleimhaut der Maul- und Rachenhöhle nur zuweilen an einzelnen, bald kleineren, bald grösseren begrenzten Stellen ebenso wie das Epithel in Molekularmasse zerfalle und dadurch scharf begrenzten Substanzverlust erleide." Was zuerst die Knötchen und Platten betrifft, so habe ich zwischen denselben nur den Unterschied gefunden, dass jene als jüngere Productionen noch viele erhaltene Elemente in sich tragen, während in

diesen der Zerfall derselben mehr vorherrscht. Die Platten stellen nur den höchsten Grad des Zellendetritus vor. Wir haben aber gesehen, dass die Knötchen ebenfalls sehr schnell diesem Zerfall anheimfallen. Es würden also diese beiden Formen höchstens sich nur durch ihren Umfang unterscheiden lassen. — Was aber die Ernährungsstörungen der Schleimhaut selbst anbelangt, so findet man in denselben die anomale Zellenproduction ebenso unter den Platten, wie unter den Knötchen und zwar besteht diese Zellenproduction in beiden Fällen nicht in den Schleimdrüsen der Schleimhaut, sondern im Gewebe derselben selbst.

Wenn Brauell behauptet, dass die aus den Schleimdrüsen hervorwuchernden Zellen eine Zeitlang die Schleimhaut plattenartig bedecken, so muss ich erstens bemerken, dass ich in allen von mir untersuchten Präparaten (und ich habe solcher viel genug untersucht) in den Schleimdrüsen, ausser Epithel und seinen Kernen und den Molekularkörnern niemals andere Zellengebilde gesehen habe, welche die mindeste Aehnlichkeit mit jenen Zellen hätten, die im Gewebe der Schleimhaut unter den Platten lagen; zweitens aber dass feine, durch die mit Platten bedeckte Schleimhaut gemachte Schnitte dasselbe Bild gaben, wie jene Schnitte, welche durch die Stellen der Schleimhaut gemacht worden sind, auf welchen die Knötchen sassen. — In beiden Präparaten war die starke Proliferation der Bindegewebskörperchen und die Infiltration des Gewebes mit kleinen, runden, 1 — 3kernigen Zellen zu sehen, welche der Oberfläche zu sich mehr und mehr anhäuften und bereits dem Molekularzerfall verfielen. —

Brauell sagt (S. 12) „Die unter jenen Platten befindliche Schleimhaut war ebenso wie anderwärts theils durch Hyperämie der kleineren Blutgefässe, theils durch Capillarapoplexien mehr oder weniger geröthet, in der Re-

gel aber intact, ohne Substanzverlust. Nur einmal fand er dieselbe an einzelnen Stellen in ihrer oberflächlichen Schicht in eine breiartige Masse zerfallen, welche mikroskopisch untersucht, aus feinen, nach Aetherzusatz verschwindenden Molecülen bestand. Das Schleimhautgewebe betheiligt sich dennoch zuweilen auch zunächst in den oberflächlichen Schichten an dem Zerfall der sie bedeckenden Zellen durch Fettmetamorphose und hierein ist die Ursache ihres Substanzverlustes zu suchen." — Ich habe dagegen in allen Fällen, die ich untersucht habe, immer die oberste Schicht der Schleimhaut unter den Platten in Molekularzerfall gefunden; ja, ich muss behaupten, dass es wohl schwerlich Jemandem jemals gelingen wird, die Grenze zwischen den Platten und der Oberfläche der Schleimhaut anzudeuten und wie soll man eine solche Grenze in einem Detritus ziehen können?

Es kann nach meinen Untersuchungen kein Zweifel mehr obwalten, dass wir überall, sowohl in den Platten, wie in den Knötchen und endlich auch in den erodirten Stellen der Schleimhaut der Maulschleimhaut der Maulhöhle folgenden Prozess vor uns haben. Es ensteht in der Schleimhaut jene activ-passive Ernährungsstörung, die in Neubildung von lebensunfähigen Zellen bestehet. Diese Elemente sind bald diffus im Gewebe infiltrit, bald aber und meistens nur auf mehr oder weniger begrenzten Stellen und zwar mehr in den oberen Schichten der Schleimhaut angehäuft, wodurch bald knoten-, bald plattenartige Erhöhungen entstehen, die mit dem schnell eintretenden Zerfall sowohl der neugebildeten Zellen, wie des sie bedeckenden Epithels in jene weiche, fettige Masse verwandelt worden, die man als Exsudate angegeben hat. Ich muss gegen Brauell ferner bemerken, dass ich in den Platten die Molekularmasse gewöhnlich gleich vertheilt,

und in einigen Fällen sogar mehr in den tieferen als in den oberen Schichten gefunden habe. — Es verbreitet sich der Detritus nicht, wie dieser Forscher glaubt, von oben herab, oder deutlicher gesagt, von dem Epithel auf das Gewebe der Schleimhaut, sondern grade in umgekehrter Richtung von letzterem auf das Epithel. Dass in einigen Fällen das Epithel schneller (aber nicht früher) zerfällt, darf uns gewiss nicht wundern, denn wir finden dasselbe auch bei anderen Processen.

Was endlich die Ernährungsstörungen der Schleimhaut der Rachenhöhle betrifft, so wunderts mich, dass Brauell Nichts von dem mehr tiefen, begrenzten kraterförmigen Substanzverluste derselben erwähnt, und doch waren dieselben constant (ausser einem Falle) bei jedem an Rinderpest sowohl der geimpften, wie der natürlich gefallenen Thiere zugegen.

Diese Substanzverluste haben ohne Zweifel im Detritus jener Zellenmassen ihren Grund, welche noch um die Krater zerstreut lagen, und die ohne Zweifel zu lymphoiden Bildungen gehören. Es bestehet also dieses Schleimhautleiden gewiss in einer Hyperplasie der Lymphefollikel und der sie umgebenden adenoiden (nach His) oder cytogenen Substanz (nach Kölliker) mit einem theilweisen sehr acuten Zerfall der Elemente derselben.

Ich muss endlich noch jene gelbe Flecken der Schleimhaut sowohl in der Maulschleimhaut wie in der Rachenhöhle erwähnen. Diese bestanden, wie die mikroskopischen Untersuchungen genügend dargethan haben, aus Molekularkörnern, welche im Gewebe der Schleimhaut eingebettet waren. Man könnte aber auch noch in dieser todten Masse Spuren des dagewesenen regen Lebens sehen und dunkele Conturen zeigten noch den Schatten der verschwundenen Zellen an. —

4. Die Schleimhaut des Oesophagus.

Die Ernährungsstörungen derselben waren vollkommen denen der Maulschleimhaut gleich; sie kamen aber sowohl bei der geimpften, als bei der natürlichen Rinderpest ziemlich selten vor. Brauell sagt (S. 16), er habe in allen Fällen der natürlichen Rinderpest diese Schleimhaut ihres Epithels beraubt gefunden. Ich meiner Seits kann es nicht behaupten. Ich habe in vielen Fällen sowohl der natürlichen wie der geimpften Rinderpest die ganze Oberfläche der Schleimhaut des Oesophagus völlig gesund und unverändert gefunden, in anderen Fällen dagegen war auf vielen Stellen derselben von verschiedener Länge und Breite (aber doch nicht überall) entweder das Epithel völlig verschwunden und die Schleimhaut stark geröthet und mit einem dicken gelblich-grauliehen Schleime bedeckt, oder das Epithel war in plattenartige, speckige Massen verwandelt, die stellenweise auf der gerötheten Schleimhaut aufgelagert waren; die mikroskopische Untersuchung ergab hier dieselben Resultate, wie in der Maulhöhle.

5. Die Schleimhaut der drei ersten Magen.

Hyperaemie der Schleimhaut der beiden ersten Magen und Abstossung des Epithels derselben kamen nicht so oft vor (unter 42 nur bei 5). Dagegen fehlte (nur bei 2) die mehr oder weniger ausgesprochene Hyperaemie und Mürbheit der Schleimhaut des Psalters sehr selten. Das Epithel derselben liess sich immer sehr leicht abstreifen, völlig abgestossen war es aber nur in einigen Fällen. Die mikroskopischen Untersuchungen zeigten fettige Entartung derselben. Völligen Zerfall des Epithels in Molecularmasse, wie es Brauell angiebt, habe ich in diesem Organe nicht gesehen. Eben so wenig habe ich die von Brauell be-

schriebenen, kleinen, linsengrossen Inselchen einer farblosen, weichen Masse auf der vom Epithel entblössten Schleimhaut des 3. Magens gefunden. —

6. Die Schleimhaut des Labmagens.

Ausser einigen seltenen Fällen war dieselbe überall sehr stark geröthet, ja oft sogar violetroth und mit vielen Extravasaten, schwarzen Flecken und Striemen (insbesondere am Pylorustheile und auf den Falten) bedeckt. Immer war sie mit einem sehr dicken, grauligen Schleime überzogen, in vielen Fällen stellenweise (am Pylorustheile) mit mehr oder weniger festen, weisslich gelben Platten von verschiedener Dicke und Grösse bedeckt, und zeigte nach deren Entfernung oberflächliche oder mehr tiefe Substanzverluste. —

Die mikroskopischen Untersuchungen zeigten nun Folgendes:

a) Der dicke Schleim enthielt 1) sehr viel Cylinderepithel mit sehr grossen Kernen und meistens mit 3 Kernkörperchen; 2) grosse, runde, einkörnige Zellen in unbedeutender Zahl; 3) sehr viel kleine runde, 1 — 3kernige Zellen, wie wir sie in der Maul- und Rachenhöhle gefunden haben; 4) freie Kerne mit drei Kernkörperchen und — 5) sehr viel Molekularkörner.

b) Die festen Platten bestanden aus denselben kleinen, runden Zellen, freien Kernen und Molekularkörnern. Das Verhältniss zwischen diesen Elementen war sehr verschieden je nach der Consistenz der Platten. Im Allgemeinen waren die kleinen runden Zellen am meisten in den festen, die freien Molekularkörner dagegen in den mehr weichen Platten vertreten.

In den festen Platten waren die Zellenelemente durch eine feste, amorphe Masse vereinigt, welche weder durch Essigsäure noch durch Kalilösung sich auflöste.

e) Die Schleimhaut.

Feine Verticalschnitte, welche durch die Schleimhaut und Submucosa auf verschiedenen Stellen der ganzen Oberfläche von der Cardia bis zu den Falten gemacht worden sind, zeigten nur stellenweises oder völliges Verschieden (?) des Epithels, eine mehr oder weniger starke Gefässinjection, Capillarapoplexien und eine leichte Schwellung des Gewebes. Beide Drüsenarten waren nur vergrössert und umfangreicher. Ein ganz anderes Bild aber boten jene feinen Verticalschnitte, welche am verdickten und meistens mamelonirten Pylorustheile der Schleimhaut gemacht worden sind.

Solche Schnitte zeigten in dem unteren Theile der Schleimhaut und oft auch in der darunter liegenden Submucosa eine sehr intensive Proliferation der Bindegewebskörperchen und eine sehr auffallende Infiltration des Gewebes mit jenen kleinen, runden, 1 — 3kernigen Zellen, welche im Schleime und in den Platten enthalten waren. Breite Züge dieser neuen Zellengebilde und der vergrösserten und in Theilung begriffenen Bindegewebskörperchen umringten das blinde Ende der Schleimdrüsen und drangen auch zwischen denselben hinein.

Feine, auf diesen Stellen gemachte Horizontalschnitte zeigten nun die Querschnitte dieser Drüsen, umringt von mehr oder weniger breiten Schichten dieser neugebildeten Masse. Verfertigte man solche feine Schnitte von unten herauf bis zur Oberfläche der Schleimhaut oder in umgekehrter Richtung, so konnte man leicht sehen, wie weit die Neubildung zwischen den Drüsenschläuchen hineindringt.

So sah ich in vielen Fällen diese Streifen von grösserer oder kleinerer Breite bis zur Oberfläche der Schleimhaut sich erstrecken und dort in die sogenannten Platten übergehen. Es kam mir aber kein einziger Fall vor, in

welchem die Schleimdrüsen hart an einander gelegen hätten, sondern immer waren zwischen denselben die genannten Elemente eingebettet. Auf jenen Stellen, wo die Platten gelegen haben oder wo Substanzverlust war, sah man den Molekularzerfall sowohl der Schlauchdrüse, wie auch der zwischen denselben eingebetteten Neubildung.

Was nun die Schlauchdrüsen betrifft, so war ihr Diameter bald normal, bald etwas vergrössert. In den meisten Fällen waren dieselben mit freien, drei Kernkörper enthaltenden Kernen gefüllt; in vielen war aber noch das Cylinderepithel ganz erhalten, dasselbe enthielt aber grosse Kerne mit drei Kernkörperchen; nur in sehr seltenen Fällen habe ich in den Schlauchdrüsen statt Cylinder mehr runde Zellen mit eben solchen grossen Kernen gesehen. Diese Zellen waren durch ihre Grösse so sehr verschieden von jenen, welche in der Schleimhaut selbst (und auch in den Platten) lagen, dass man beide unmöglich verwechseln konnte. Es konnte kein Zweifel obwalten, dass diese grossen, runden Zellen veränderte Epithelcylinder sind; ja, in vielen Fällen konnte man in manchem Schlauche alle Uebergangsformen zwischen beiden sehen.

Brauell sagt in seiner Brochüre (S. 20) von den Platten Folgendes: „Untersuchte ich Segmente, welche mit dem durch jene Platten und die darunter gelegene Schleimhaut geführten Doppelmesser gewonnen wurden, unter dem Mikroskop, so fand ich, dass die tiefste Schicht jener Platten, so weit sie mit der Schleimhaut fest zusammenhingen, in die Schlauchdrüsen hinein sich fortsetzte; dass der zellige Inhalt der letzteren mit den Formelementen zunächst der tiefsten Schichten jener Platten unter Mithülfe der sie verbindenden Interzellular-Substanz ein Continuum bildete und dass die erhaltenen Zellen der Platten mit den in den Schleimdrüsen enthaltenen, in jeder Hinsicht übereinstimmten. Es konnte und kann dem-

nach auch kein Zweifel darüber obwalten, dass jene Platten keine Exsudate waren, sondern dass sie einer Zellenwucherung in den Schlauchdrüsen ihren Ursprung verdanken.“ —

Wenn ich nun nach meinen Untersuchungen im Principe mit diesem Forscher übereinstimmen muss, nämlich dass die Platten ihren Ursprung einer Zellenwucherung verdanken, so kann ich ihm doch darin nicht beipflichten, dass diese Zellenwucherung nur in den Schlauchdrüsen ihren Sitz habe und dass wir also hier aufs letzte immer mit einer Proliferation der Epithelialgebilde zu thun haben. Ich kann wohl nicht leugnen, dass die sowohl in den Platten, wie im Schleime auf der Oberfläche des vierten Magens enthaltenen freien Kerne ihre Bildungsstätte in den Schleimdrüsen haben, muss aber für die in denselben in grösserer oder kleinerer Zahl auftretenden kleinen, runden Zellen einen ganz anderen Ursprung vindiciren, nämlich die Proliferation der Gewebselemente der Schleimhaut selbst.

Ich habe ebenfalls auf Vertikalschnitten den innigsten Zusammenhang zwischen den Platten und der darunter liegenden Schleimhaut gesehen; dieser Zusammenhang beschränkt sich aber keineswegs nur auf den Inhalt der Schlauchdrüsen, sondern die Platten bildeten gleichsam ein Continuum mit der ganzen Oberfläche der Schleimhaut, welche aber durch ihre, mit grossen Kernen gefüllten Schläuche und die zwischen denselben infiltrirten Zellenmassen deutlich markirt war, während in den Platten diese beiden Elemente (freie Kerne und runde Zellen) pêle-mêle neben einander lagen.

Endlich muss ich noch bemerken, dass ich in einigen Fällen am Pylorus sehr tiefe, begrenzte Substanzverluste der Schleimhaut gefunden habe.

Der Boden dieser Ulcerationen war mit einer schmie-

rigen, speckartigen Masse bedeckt. Das Mikroskop zeigte in der letzteren nur Molekularkörner und freie Fetttropfen. Die Wände dieser Vertiefungen bilden theils halb zertrümmerte Schlauchdrüsen, theils Züge von Bindegewebs-Körperchen und kleinen, runden, 1 — 3kernigen Zellen, meistens schon im molekularen Zerfall begriffen.

7. Die Schleimhaut des Dünndarms.

Ich fand dieselbe in allen Fällen, ja selbst bei Thieren, welche nach der Impfung oder der natürlichen Ansteckung kaum sichtbare Kennzeichen der Erkrankung gezeigt haben, mehr oder weniger stark geröthet und an vielen Stellen durch grössere und kleinere Extravasate gefleckt. Bei den leicht erkrankten (für anatomisch-pathologische Untersuchungen getödteten) Thieren war die ganze Oberfläche derselben mit einer dickflüssigen, gelblich-weissen, eiterähnlichen Masse bedeckt.

Das Mikroskop zeigte in derselben:

1) sehr viel Epithelcylinder mit grossen Dreikorn-Körperchen enthaltenden Kernen,
2) viele solche freie Kerne,
3) kleine, runde, 1 — 3kernige Zellen und
4) Molekularkörner, aber noch in sehr unbedeutender Zahl.

Bei den Thieren, die an der geimpften oder natürlichen Rinderpest gefallen sind, war der Inhalt des Darms bald dickflüssig, gelblich-weiss, bald mehr dünn und graulich oder grau-röthlich, hin und wieder auch mit Blutstriemen und Streifen und kleinere oder grössere feste, weisslich-gelbe Platten von verschiedener Dicke enthaltend. In einigen Fällen fand ich lange hohle Cylinder in dem Darminhalte frei liegen.

Die Oberfläche derselben war, jener der Darmschleimhaut entsprechend, tief gefaltet und hier und da mit Blut-

tropfen gefleckt. Das Mikroskop zeigte in dem dünnflüssigen Inhalte sehr viel freie Molekularkerne, die oben beschriebenen Zellenelemente und hier und da auch rothe Blutkörperchen. In den festen plattenartigen Stücken sowohl wie in den hohlen Cylindern waren diese Elemente in einer festen amorphen Masse eingelagert und der Molekulardetritus waltete noch mehr ob.

Wurde der Darminhalt durch Abwaschen entfernt, so zeigte sich die Schleimhaut bald sehr verdickt und saftreich, bald im Gegentheil mehr verdünnt, immer aber sehr mürbe und in den meisten Fällen stellenweise mit festen, gelblich-weissen Auflagerungen von verschiedener Dicke und Grösse besetzt. Ausserdem fanden sich an vielen Stellen entweder feuchte, wenig begrenzte, oder mehr tiefere, oft bis zur Muscularis reichende, scharf begrenzte, rundliche linsen- bis erbsengrosse Substanzverluste. Seichte Substanzverluste waren auch auf jenen Stellen zu sehen, wo die festen Platten nur locker auflagen und leicht entfernt wurden.

Die mikroskopischen Untersuchungen zeigten nun in den festen Platten freie, grosse Dreikernkörperchen enthaltende Kerne, kleine runde, 1 — 4kernige Zellen und freie Molekularkörner. Die Quantität der Letzteren war in den mehr weichen Platten immer obwaltend. Immer aber war der Molekularzerfall der Zellen sichtbar. Die Zellen und Kerne waren in einer amorphen, festen Masse eingebettet, welche durch Essigsäure und Kalilösung nicht gelöst wurde.

Ueber den Ursprung dieser Zellen sagt Brauell, „dieselben stimmen in Grösse, Form und sonstiger Beschaffenheit vollkommen mit denen überein, mit welchen die unter den Platten befindlichen Schleimdrüsen vollgestopft waren. Und untersuchte man Segmente, gewonnen mit dem durch die Schleimhaut und durch die ihr fest adhärirende, con-

sistentere Partie jener Platten geführten Doppelmesser unter dem Mikroskop, so sah man, wie die Zellen der Schlauchdrüsen mit Hülfe ihrer Interzellular-Substanz am Continuum zunächst mit den tieferen Schichten der Platten bildeten, oder umgekehrt konnte man auch sagen, dass die Platten mit zapfenartigen Fortsätzen in die Schlauchdrüsen hineinragten“ (l. c. S. 26). Leider muss ich auch hier diesem berühmten Forscher widersprechen.

Die in den Platten enthaltenen kleinen, runden Zellen konnten unmöglich ihren Ursprung in den unter den ersteren liegenden Schleimdrüsen haben, wohl aber die freien Kerne, weil die Schlauchdrüsen in den vielen, von mir untersuchten Schnitten niemals solche kleine, runde Zellen enthielten, sondern entweder ihr normales, übrigens in Molekularzerfall schon begriffenes Cylinderepithel, oder nur dessen freie Kerne mit den drei glänzenden Kernkörperchen. Dagegen war die Schleimhaut unter diesen Platten mit einer unzähligen Masse dieser runden Zellen sowohl unter wie zwischen den Schleimdrüsen stark infiltrirt. Und ich kann mir dies von Brauell begangene qui pro quo nur dadurch erklären, dass seine Schnitte nicht fein genug waren, und dadurch die unter oder zwischen den Schleimdrüsen im Gewebe der Schleimhaut eingelagerten Zellen das Ansehen erhielten, als wären sie in den Drüsen selbst enthalten, oder die von Brauell untersuchten Schleimhautstücke lagen eine längere Zeit in Wasser, wodurch das Drüsenepithel auch im Darme gesunder Thiere rund wird. — Immerhin aber sind diese Zellen durch ihre Grösse und ihren Kern so weit von den kleinen, den Lymphekörperchen völlig ähnlichen Zellen, welche bei der Rinderpest in der Schleimhaut des Darms, wie des vierten Magens und anderer Theile infiltrirt sind, und in grösseren oder kleineren Quantitäten in den diese Schleimhäute bedeckenden festen Platten oder flüssigen

Masse enthalten sind, so verschieden, dass eine Verwechselung zwischen denselben unmöglich zugelassen werden kann. Von den freien Kernen der Epithelzellen unterscheiden sich aber diese lymphoiden Zellen genügend durch ihre Empfänglichkeit gegen die Einwirkung von Wasser und Essigsäure.

Auf jenen Stellen, wo ein Substanzverlust der Schleimhaut zu sehen war, zeigte das Mikroskop eine sehr excessive Infiltration derselben mit den genannten kleinen Zellen und einem mehr oder weniger stark ausgesprochenen Molekularzerfall sowohl derselben, wie der Gewebselemente selbst. Immer aber konnte man die exquisite Proliferation der Bindegewebs-Körper und eine mehr oder weniger auffallende Production der genannten, kleinen, runden Zellen auf jeder Stelle der Schleimhaut des Dünndarms erblicken.

8. Die Peyer'schen und solitären Follikel des Dünndarms.

Die Hyperämie derselben trat immer sehr stark hervor. Im Anfange der Krankheit waren die Drüsenhaufen immer sehr stark geschwellt und über das Niveau der Schleimhaut hervorragend, die Drüsenkörner stark vergrössert und mit einer weisslichen, dickflüssigen Masse erfüllt, welche durch Druck auf die Muscularis sich leicht herausdrücken liess. Die ganze Plaque hatte das Ansehen einer zierlichen Mosaik, in welcher die weissen Felder von rothen Ringen umgeben waren.

Im weiteren Verlauf der Krankheit waren die Peyer'schen Haufen mit grösseren oder kleineren, festen oder zum Theil schon erweichten, gelblich-weissen Platten von verschiedener Dicke bedeckt. Unter denselben traten auch solche auf, die stark geröthet und mit Extravasaten und schwärzlichen, schorfartigen Auflagerungen besetzt waren.

Wurden diese oder die gelben Platten entfernt, so zeigte sich das Gewebe der Plaquen areolirt und die runden, linsen- oder nicht selten erbsengrossen Grübchen waren meist mit einer dickflüssigen, gelblich-weissen, hin und wieder aber mit einer mehr festen, den Platten ähnlichen Masse, oder mit Blutextravasaten gefüllt.

In vielen Fällen waren die Peyer'schen Haufen ganz mit einer dicken, schorfartigen Haut bedeckt, welche nur an den Rändern sich abgelöst hat. In anderen Fällen wieder bildeten dieselben merkbare Vertiefungen mit angefressenen Rändern und unebenem, stellenweise gelöchertem Boden. Endlich kamen auch solche Fälle vor, in welchen die Peyer'schen Haufen mit einer graulich-röthlichen, flüssigen Masse bedeckt waren, nach deren Entfernung tiefe, nicht selten bis zur Muscularis reichende Grübchen zum Vorschein kamen.

Ausser den Veränderungen der Peyer'schen Haufen waren noch in den meisten Fällen im Krumm- und Leerdarm kleine, linsen- oder erbsengrosse Knötchen, welche bald etwas über die Schleimhaut hervorragten, bald aber im Gegentheil kleine oder grössere Vertiefungen in derselben bildeten.

Der Inhalt dieser Knötchen war sehr verschieden; bald war es eine dickliche, weisslich-gelbe, eiterähnliche Flüssigkeit, nach deren Entfernung ein tiefes, bis in die Submucosa reichendes Ulcus sich zeigte, bald aber war es eine mehr feste, gelbliche, speckige Masse, die im Gewebe der Schleimhaut, und nicht selten auch in der Submucosa bis zur Muscularis eingelagert war.

Das Mikroskop zeigte nun Folgendes:

Im Anfange der Krankheit waren die einzelnen Follikel der Peyer'schen Haufen sehr vergrössert und mit Lymphezellen überfüllt. Das Zwischenfollikulargewebe war dermassen mit Lymphezellen infiltrirt, dass man dasselbe nur

durch seine Faserbündel erkennen konnte. Ausser dieser excessiven Lymphezellen-Infiltration war überall noch eine sehr intensive Proliferation der Bindegewebskörperchen, welche insbesondere in der Submucosa und zwischen den Schlauchdrüsen hervortrat, zu sehen.

Im weiteren Verlauf der Krankheit waren die einzelnen Follikel an ihrer Kupel geborsten und zum grössten Theile mit Molekularkörnern gefüllt. Feine durch die Peyer'schen Plaques gemachte Horizontalschnitte stellten bei kleinerer Vergrösserung das beigelegte Bild (Fig. 7.) vor. Die Querdurchschnitte der Follikel bildeten jene von einer dicken oder dünneren Faserlage umgebenen Kreise, deren Centrum entweder völlig leer oder von einer gelblichen Masse ausgefüllt war, welche leicht herausfiel. Bei grösserer Vergrösserung konnte man nun den molekularen Zerfall sowohl der Lymphe-, wie der Bindegewebskörperchen deutlich sich vom Centrum nach der Peripherie verbreiten sehen. Die im Centrum liegende gelbe Masse bestand zum grössten Theil aus Molekularkörnern und nur wenig noch erhaltenen Zellen.

Wurde nun diese Masse entfernt, so bildete sich eine Oeffnung mit gezackten, gleichsam wie ausgefressenen, von den meistens im Molekularzerfall schon begriffenen Reste des Follikelgewebes gebildeten Rändern. Durch schichtenweise Entfernung solcher Horizontalschnitte konnte man deutlich die Tiefe des Molekularzerfalls sehen und es zeigte sich, dass in vielen Fällen derselbe bis zum Grunde des Follikels reichte.

Die Platten auf den Peyer'schen Haufen bildeten sehr oft mehrere Schichten, von welchen die oberen fast nur aus Molekularkörnern bestanden, während in den unteren Schichten dieselben runden Zellen wie in und um den Follikeln angetroffen wurden. Auf feinen, durch die Platten und die unter denselben liegenden Peyer'schen Haufen ge-

machten Verticalschnitten konnte man den festen Zusammenhang zwischen den ersteren und den Follikeln deutlich sehen. Die Masse, welche die Platten bildete, setzte sich nämlich in den Follikeln (nicht selten bis zum Grunde derselben) fort.

Wurden die Platten entfernt, so zeigten die durch die Peyer'schen Haufen gemachten Verticalschnitte folgende Figuren:

1) Die Darmzotten und die Schlauchdrüsen sind noch erhalten, aber mit Molekularkörnern überfüllt, stellenweise sind dieselben durch länglich-runde breite Streifen getrennt, welche nach unten eine mehr kreisrunde Form annehmen und von einem Fasernetze umgeben sind. Diese Streifen bestehen fast nur aus Molekularkörnern, in den Massen des sie umgebenden Fasernetzes aber sind noch viele gut erhaltene, kleine, runde Zellen, wie auch kleine Haufen von rothen Blutkörperchen zu sehen. Die unter diesen Streifen liegende Submucosa stellt eine sehr intensive Proliferation der Bindegewebskörperchen vor, zwischen welchen hin und wieder Gruppen kleiner, runder Zellen eingebettet sind.

2) Die Zotten und Schlauchdrüsen sind in einer einförmigen Molekularmasse verschwunden und ihre Stelle durch dunkele Conturen kaum bemerkbar. Unter der Muscularis mucosae sind halbkreisförmige Streifen von Molekularkörnern von Fasernetzen umgeben, in welchen noch einige runde Zellen erhalten sind.

3) In mehr seltenen Fällen war die ganze Peyer'sche Plaque stellenweise in eine Molekularmasse verwandelt und bildete also nach Entfernung der letzteren tiefe Substanzverluste, welche bis zur Submucosa reichten. Das umgebende Gewebe war mit kleinen, runden, 1—3körnigen Zellen, von denen viele schon im Zerfall waren, infiltrirt.

Die einzelnen Knötchen stellten im Anfange der Krank

heit eine sehr ausgesprochene Hyperplasie der in den Solitärdrüsen enthaltenen Elemente dar; später aber zeigte sich auch hier der Molekularzerfall und bildeten sich nach Entfernung des Detritus mehr oder weniger tiefe Substanzverluste. —

Auch hier war das umgebende Gewebe stark mit Lymphezellen infiltrit und zeigte ausserdem noch eine intensive Hyperplasie der Bindegewebselemente.

9. Die Schleimhaut des Dickdarms.

Die Schleimhaut des Blinddarms war in den meisten Fällen stark geröthet, verdickt und am Fundus und an der Ileiöffnung mit vielen Extravasaten bedeckt.

Die ganze Oberfläche dieser Schleimhaut war mit einem mehr oder weniger dicken, gelblich-weissen oder röthlichen Schleime überzogen, in welchem das Mikroskop dieselben Elemente wie im Dünndarme zeigte, nur waren hier die kleinen runden Zellen weniger vertreten. Ausserdem fanden sich in diesem Darme in einigen Fällen auch kleinere und grössere Platten, welche aber hier immer frei lagen. Der histologische Bestand dieser Platten war derselbe wie im Dünndarm. Am Fundus und in der Nähe des Ileums fanden sich fast immer runde Vertiefungen, oder gelbe Knötchen von verschiedener Grösse, die ersten waren in vielen Fällen mit einer eiterähnlichen Masse erfüllt, in welcher das Mikroskop dieselben kleinen, runden 1—3körnigen Zellen und den Molekulardetritus zeigte. Dieselben Knötchen bestanden fast nur aus Molekularkörnern, immer aber zeigte das dieselbe umgebende Gewebe eine sehr starke Proliferation der Bindegewebskörperchen und Infiltration mit den genannten Zellen.

In den übrigen Theilen des Dickdarms war ausser Hyperaemie, die dazu sehr unbeständig und nur stellenweise auftrat, nichts Abnormes zu finden.

10. Die Schleimhaut der Respirationsorgane.

Die Ernährungsstörungen der Schleimhaut des Kehlkopfes gehörte zu den beständigen anatomo-pathologischen Veränderungen, welche ich bei der Rinderpest gefunden habe und in vielen Fällen erstreckte sich dieselbe bis in die Bronchien hinein.

Diese Ernährungsstörung bestand gewöhnlich in einer mehr oder weniger starken Hyperaemie und Schwellung dieser Schleimhaut und einer sehr reichen Zellenproduction. Die ganze Oberfläche der Schleimhaut des Larynx und in vielen Fällen auch der Trachea und der Brochien war mit einem dicken eiterigen Schleime überzogen und gewöhnlich stellenweise mit festen Platten von verschiedener Grösse und Dicke oder mit hautartigen Auflagerungen bedeckt.

Die mikroskopische Untersuchung zeigte in dem dicken, eiterigen Schleime sehr viel Epithelzellen, Eiterkörperchen und freie Molekularkörner. Die Platten und die hautartigen Auflagerungen enthielten dieselben Elemente, nur waltete in denselben die Molekularmasse ob. Feine Schnitte der Schleimhaut unter den Platten und den hautartigen Auflagerungen untersucht unter dem Mikroskope zeigten eine sehr intensive Proliferation der Bindegewebskörperchen und eine mehr oder weniger auffallende Infiltration des Gewebes mit kleinen, runden 1 — 3körnigen Zellen.

In vielen Fällen fanden sich auf der Schleimhaut des Larynx viele, runde, linsen- bis erbsengrosse gelblich-weisse mehr oder weniger feste, proeminirende Knötchen, welche je nach ihrer Consistenz bald aus Bindegewebskörperchen und kleinen runden Zellen (die festen Knötchen), bald aber vorwaltend aus den letzteren und freien Molekularkörnern (die weicheren Knötchen) bestanden. In mehr seltenern Fällen waren statt der Knötchen mehr oder weniger tiefe,

scharfbegrenzte Substanzverluste auf der Kehlkopfsschleimhaut zugegen. Endlich waren in einigen Fällen auf der letzteren grosse, wenig begrenzte, gelbe Flecken, welche beim Durchschnitte die ganze Dicke der Schleimhaut einnahmen und bei mikroskopischer Untersuchung sich als Molekularmasse herausstellten, welche im Gewebe der Schleimhaut und zum Theil auch in der Submucosa eingelagert war.

11. Veränderungen in anderen Organen.

Ausser den genannten anatomo-pathologischen Veränderungen habe ich sowohl bei der geimpften wie bei der natürlichen Rinderpest noch folgende Ernährungstsörungen gefunden.

a) Katarrh der Schleimhaut der Gallenblase. Auch war dieselbe in vielen Fällen mit kleinen, gelblich-grünen Platten bedeckt, welche aus denselben histologischen Elementen wie die Platten auf der Schleimhaut des Dünndarms bestanden.

b) Hyperaemie und in den meisten Fällen exquisite fettige Erweichung der Leber. Die Galle war bald wässrig, dünn und hellgrün, bald aber syropdick, theerartig und dunkel.

c) Eine sehr starke Blutüberfüllung der Mesenterialgefässe. Die Gekrösdrüsen waren immer sehr stark geschwellt, hyperaemisch und mit einer klaren, röthlichen, wässrigen Lymphe überfüllt.

d) Hyperaemie und Schwellung der Milz kam in einigen Fällen, aber nicht immer vor. Ebenso Hyperaemie der Nieren und Blasenkatarrh.

e) Lungenemphysem war bei 2, Lungenödem bei 3 Stieren und lobuläre Hepatisation bei 2 Stieren und einem Schafe zugegen.

f) In den meisten Fällen fand sich mehr oder weni-

uiger starke Transsudation zwischen den Hirnhäuten und in den Hirnventrikeln. Hirnödem kam dagegen viel seltener vor.

12. Worin besteht nun die Rinderpest?

Der geneigte Leser hat nun wohl gesehen, dass ich nach den Resultaten meiner makro- und mikroskopischen Untersuchungen in der Rinderpest unmöglich nur eine desquamative Entzündung oder bloss eine abnorme Zellenwucherung in den Schleimdrüsen mit hernachfolgendem Zerfall der zelligen Elemente sehen kann. Meine Untersuchungen haben im Gegentheil dargethan, dass wir in dieser Krankheit hauptsächlich eine Ernährungsstörung des follikularen und des adenoiden Gewebes der Schleimhaut der Verdauungsorgane vor uns haben und dass diese Ernährungsstörung sich, ausser der starken Proliferation der Bindegewebskörperchen, wesentlich durch eine excessive Wucherung solcher zelligen Elemente, welche völlig den Lymphekörperchen gleichen, und durch deren raschen Molekularzerfall kund giebt. Es handelt sich hier also nicht um eine Ernährungsstörung der Epithelformationen, sondern um eine solche der Bindegewebselemente und deren Abkömmlingen und zwar gehört diese Ernährungsstörung zu jenen Processen welche Virchow mit Recht als activ-passive bezeichnet hat, in welchen also die durch einen gewissen, spezifischen Reiz hervorgerufene active Zellenwucherung eine lebensunfähige Brut hervorbringt, die durch ihr schnelles Ableben zur Destruction der Gewebe führt, in welchen diese Zellenbildung stattfindet.

Beachten wir nun die Theile der Schleimhaut des Darmkanals, welche constant bei der Rinderpest und zwar schon im Beginn der Krankheit affizirt werden, so werden wir finden, dass diese Theile immer solche sind, in welchen lymphdrüsenartige Gebilde (Follikel) oder adenoides Ge-

webe zugegen sind. Und berücksichtigt man nun den morphologischen Charakter der Neubildung, so glaube ich, wird man mit vollem Rechte das Wesen dieses Krankheitsprozesses in einer excessiven Bildung lymphoider Elemente, welche bald dem molekularen Detritus anheim fallen, suchen müssen.

Es versteht sich nun von selbst, dass sobald der letztere einmal eingetreten ist, er mehr kein Gewebselement des erkrankten Theils der Schleimhaut schont. Ferner ist wohl begreiflich, dass je oberflächlicher die Zellenbildung in der Schleimhaut stattfindet, desto seichter wird auch der durch den Detritus hervorgegangene Substanzverlust sein müssen; umgekehrt aber wird der letztere desto tiefer reichen, je tiefer die Zelleninfiltration im Gewebe stattgefunden hat.

Bei sehr starker Zellenwucherung auf begrenzten Stellen der Schleimhaut kommt es zur Bildung von Knötchen und Platten, in welchen die Zellen schneller zerfallen als in dem Gewebe selbst und zwar aus dem einfachen Grunde, dass sie hier durch ihre starke Anhäufung der Ernährungs-Quelle mehr entzogen worden, immerhin aber fehlen in diesen Knoten und Platten niemals dieselben Zellenelemente, welche im Gewebe der Schleimhaut selbst infiltriret sind. Es scheint aber, dass diese Elemente in den Platten durch eine feste Interzellularmasse zusammen gehalten werden. Woher nun diese Masse stammt? — ist dieselbe eine Ausscheidung der Zellen selbst oder nur eine festgewordene Exsudation aus den oberflächlichen Blutgefässen der Schleimhaut? — ist eine Frage, welche zu entscheiden ich mir keineswegs übernehmen will. Phantasiereiche Forscher mögen darüber ihre Meinung geben;*) ich aber will mich fest an die

*) Brauell behauptet gesehen zu haben, dass die Zellen

Resultate meiner Untersuchungen halten und diese waren folgende: —

1) Die Interzellularmasse in den Platten verfällt früher dem Molekularzerfall, als die in derselben erhaltenen zelligen Elemente; ja man findet die letzteren zum Theile noch ganz erhalten auch in jenem Theile der Platten, die schon breiartig geworden sind

2) Im Anfange der Krankheit sind noch keine Platten zu sehen, während die Zellenwucherung schon eine bedeutende In- und- Extensität erreicht hat.

3) Die festen Platten treten am meistens bei längerer Dauer der Krankheit auf. —

Man kann also wohl behaupten, dass die feste Masse, welche die zelligen Elemente auf der Oberfläche der Schleimhaut zu Platten verbindet, erst ein späteres Produkt der Ernährungsstörung der leidenden Schleimhaut sei.

Die anderen weniger beständigen Ernährungsstörungen, welche bei der Rinderpest auftreten, müssen zwar nur als sekundäre Vorgänge des beschriebenen Schleimhautleidens betrachtet werden. Dessen ungeachtet aber haben einige derselben wie die Ernährungsstörungen des Larynx, der Leber und des Hirns wohl einen nicht zu geringzuschätzenden Werth für die Diagnose dieser Krankheit. — Weniger dagegen kann ich dasselbe von den sogenannten Knötchen auf der Maulschleimhaut behaupten, wie wohl man denselben in letzterer Zeit eine besondere Bedeutung beigelegt hat.

---

der Schlauchdrüsen mit Hülfe ihrer Interzellularsubstanz ein Continuum zunächst mit den tieferen Schichten der Platten bildeten. (l. c. S. 27).

Ich glaube aber, dass der Schleim der Schlauchdrüsen (denn von einer anderen Interzellularsubstanz wird wohl nicht die Rede sein) schwerlich so fest werden könne, um die Platten zu bilden.

Wir haben 1863 am Salmysche diese Knötchen bei vielen Thieren gefunden, welche evident an der Maulseuche litten. — Viele derselben sind aber hernach durch die Rinderpestimpfung zu Grunde gegangen. Ich muss dabei noch bemerken, dass viele Impfungen an der Maul- und Klauenseuche bei unseren Versuchen völlig misslungen sind.

Was die pathologische Anatomie dieser Krankheit betrifft, so behalte ich mir die Beschreibung meiner Beobachtungen über dieselbe auf ein anderes Mal vor, hier aber will ich nur bemerken, dass ich die Desquamation des Epithels bei dieser Krankheit auf verschiedenen Stellen des Darmkanals gefunden habe.

Um nun den geneigten Leser nicht mehr zu ermüden, will ich nur folgende Thesen im Betreff der Pathogenese der Rinderpest aufstellen, ich muss aber dabei bemerken, dass ich dieselben nur aus meinen eigenen Untersuchungen zu folgeren das Recht zu haben glaube und mithin keineswegs die Frage über die Pathogenese dieser Krankheit damit schliessen will.

1. Die Rinderpest ist ein Typhoid. —

2. Die charakteristische und wesentliche anatomo-pathologische Erscheinung derselben ist eine aktive Ernährungsstörung des lymphoiden Gewebes, der Schleimhaut des Darmkanals, welche (Ernährungsstörung) schnell einen destructiven Charakter annimmt. Histologisch besteht diese Ernährungsstörung in einer Wucherung der Lymphkörperchen völlig identischer Zellen, die schnell ganz oder zum Theil dem Molekularzerfalle anheimfallen.

3. Wie beim Typhus des Menschen, so wird auch beim Typhoid des Rindviehes dieses Hauptleiden von desquamativen und parenchymatösen, destructiven Entzündungen der Schleimhaut verschiedener Organe, und von Wasserguss in den Hirnhöhlen begleitet.

4) Der Typhoid des Rindes ist eine ansteckende Krankheit, die Intensität des Contagiums desselben ist aber nicht immer und nicht überall dieselbe.

5) Es giebt keine positive Facta, welche die Quellen der spontanen Erzeugung der Rinderpest in Russland mit Evidenz darthun könnten. Alles was darüber gesagt und geschrieben wurde, gründet sich bloss auf Traditionen oder auf das Hersagen in der Veterinärkunde uneingeweiheter Personen. Anderer Seits ermangelt die Meinung derer, welche behaupten, die Rinderpest entwickele sich primär und auch sporadisch in allen Orten Russlands, eben so einer festen Basis.

6) Einmal an Rinderpest durchgeseuchte Thiere sind wenigstens auf 3 Jahre vor derselben geschützt. —

7) Die geimpfte Rinderpest bietet ihrem Wesen nach keinen Unterschied von der natürlichen; was aber ihre Intensität betrifft, so stellte sich eine Erleichterung derselben nur bei dem Steppenvieh und auch bei diesem nicht constant heraus *). —

---

*) Die nähere Beschreibung der von der Commission im Jahre 1863 im Orenburgschen und Chersonschen Gouvernement gemachten Impfversuche der Rinderpest werde ich nächstens mittheilen.

1.

2.

3.

8.

5.

4.

6.
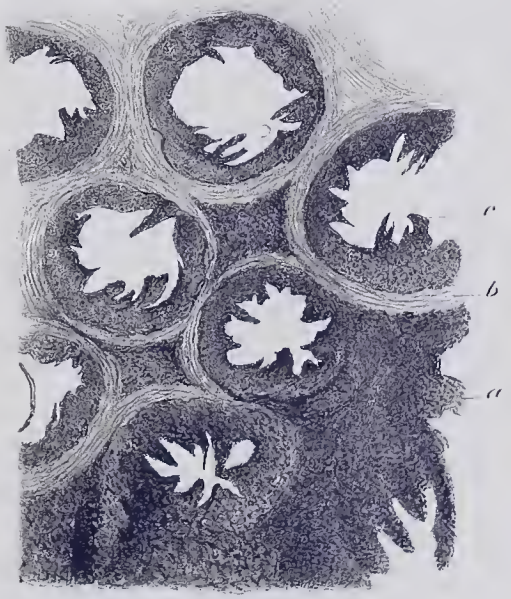
7.